



Cistouretrografía miccional: revisión del método diagnóstico y su utilidad en el estudio de afecciones comunes

Ramírez-Arango J¹, Ruiz LA², Maldonado GA³, Herrera MC⁴

Resumen

ANTECEDENTES: la cistouretrografía miccional es un estudio utilizado desde 1903 para el diagnóstico de afecciones del tracto urinario; aún conserva vigencia a pesar la existencia de técnicas de diagnóstico mucho más avanzadas debido a su fácil acceso, bajo costo y alta efectividad. Una técnica correcta de realización, sumada al conocimiento de los desórdenes más comunes, permitirá al médico radiólogo ofrecer un diagnóstico acertado evitando estudios de más alta complejidad.

OBJETIVO: revisión del método diagnóstico, sus indicaciones, técnica y caracterización de las enfermedades más comunes diagnosticadas por esta técnica, en pacientes estudiados en un centro de radiología privado de la Ciudad de México

MATERIAL Y MÉTODOS: estudio descriptivo, retrospectivo y de revisión en el cual se revisaron los informes de las cistouretrografías almacenadas en el *Research Information Systems* (RIS), realizadas en CT Scanner del Sur desde enero del 2013 hasta marzo del 2016.

RESULTADOS: se analizaron 84 cistouretrografías de 21 hombres, 54 mujeres y 9 menores de edad; se encontró que los diagnósticos más prevalentes fueron estenosis uretral en los hombres e incontinencia de esfuerzo o estrés en mujeres. En los menores de edad el reflujo vesicoureteral y la cistitis fueron los más comunes.

DISCUSIÓN: los resultados son consistentes con lo reportado en la literatura especializada donde la patología obstructiva uretral y la incontinencia de estrés son los diagnósticos más frecuentemente encontrados por este método en hombres y mujeres, respectivamente. En los niños las patologías congénitas e inflamatorias son las comunes al igual que en nuestro estudio.

PALABRAS CLAVE: cistouretrografía miccional, estenosis uretral, incontinencia de estrés, reflujo vesicoureteral.

¹Residente de cuarto año de Imagenología Diagnóstica y Terapéutica Instituto Nacional de Cardiología Ignacio Chávez, CT Scanner.

²Médico radiólogo adscrito al área de Tomografía computada y PET/CT, CT Scanner del Sur.

³Residente de cuarto año de Imagenología Diagnóstica y Terapéutica, Instituto Nacional de Cardiología Ignacio Chávez, CT Scanner.

⁴Medico Radiólogo jefe del área de Tomografía computada y PET/CT, CT Scanner del Sur.

C.T. Scanner del Sur. Rafael Checa #3, Col. San Ángel. Delegación. CP, 01000, Ciudad de México.

Recibido: 1 de noviembre 2016

Aceptado: 14 de noviembre 2016

Correspondencia

Julián Ramírez Arango
jramirezaf@gmail.com

Este artículo debe citarse como

Ramírez-Arango J, Ruiz LA2, Maldonado GA, Herrera MC. Cistouretrografía miccional: revisión del método diagnóstico y su utilidad en el estudio de afecciones comunes. Anales de Radiología México 2017;16(1):20-30.



Anales de Radiología México 2017 Jan;16(1):20-30.

Micturating cystourethrography: a review of the diagnostic method and its usefulness in the study of common disorders.

Ramírez-Arango J¹, Ruiz LA², Maldonado GA³, Herrera MC⁴

Abstract

BACKGROUND: Micturating cystourethrography is a study used since 1903 for diagnosing urinary tract disorders; it remains in use despite the existence of much more advanced diagnostic techniques due to its ease of access, low cost, and high effectiveness. Proper testing technique, combined with knowledge of the most common disorders, will allow the radiologist to offer an accurate diagnosis avoiding more complex studies.

OBJECTIVE: review of diagnostic method, its indications, technique, and characterization of the most common diseases diagnosed by that technique, in patients studied at a private radiology center in Mexico City.

MATERIAL AND METHODS: a descriptive, retrospective and review study, which reviewed reports from cystourethrograms stored in the *Research Information Systems* (RIS), taken at CT Scanner del Sur from January 2013 through March 2016.

RESULTS: we analyzed 84 cystourethrograms from 21 men, 54 women, and 9 minors; we found that the most prevalent diagnoses were urethral stenosis in men and effort or stress incontinence in women. In minors, vesicoureteral reflux and cystitis were the most common.

DISCUSSION: the results are consistent with the findings reported in the specialized literature, where obstructive urethral pathology and stress incontinence are the diagnoses most commonly found by this method in men and women, respectively. In children, congenital and inflammatory pathologies are the most common, as they were in our study.

KEYWORDS: micturating cystourethrography; urethral stenosis; stress incontinence; vesicoureteral reflux

¹Residente de cuarto año de Imagenología Diagnóstica y Terapéutica Instituto Nacional de Cardiología Ignacio Chávez, CT Scanner.

²Médico radiólogo adscrito al área de Tomografía computada y PET/CT, CT Scanner del Sur.

³Residente de cuarto año de Imagenología Diagnóstica y Terapéutica, Instituto Nacional de Cardiología Ignacio Chávez, CT Scanner.

⁴Medico Radiólogo jefe del área de Tomografía computada y PET/CT, CT Scanner del Sur.

C.T. Scanner del Sur. Rafael Checa #3, Col. San Ángel. Delegación. CP, 01000, Ciudad de México.

Correspondence

Julián Ramírez Arango
jramirezaf@gmail.com

ANTECEDENTES

La cistouretrografía miccional data de 1903, cuando Witteken introdujo aire a través de

la uretra para tratar de identificar un cálculo alojado en ese sitio. Años más tarde, en 1906, Frit Voelcker y Alexander von Lichtenderberg hicieron lo mismo pero usaron plata coloidal

en lugar de aire, desde entonces ha sido usada por múltiples especialistas para diagnosticar un amplio espectro de afecciones urinarias.¹ Consiste en la opacificación de la vejiga y de la uretra usando soluciones yodadas inyectadas a través de esta última. Hoy en día, más de 100 años después de su creación, existen múltiples y mejores métodos para el diagnóstico de las patologías de las vías urinarias; sin embargo, la cistouretrografía continúa siendo el método diagnóstico inicial para muchas enfermedades del sistema urinario debido a su fácil acceso, bajo costo y gran exactitud. Esto resalta su importancia para el radiólogo moderno que debe estar preparado para realizar e interpretar de manera correcta las patologías más comunes diagnosticadas por este método. Este artículo pretende hacer una revisión del método diagnóstico, resaltando la técnica correcta de realización, así como las características imagenológicas de las afecciones más comúnmente diagnosticadas mediante esta técnica en un centro radiológico privado de la Ciudad de México.

MATERIAL Y MÉTODOS

Se revisaron los informes de las cistouretrografías miccionales almacenadas en el *Research Information Systems* (RIS) realizadas en los pacientes que fueron referidos a CT Scanner del Sur en el periodo comprendido de enero del 2013 hasta marzo del 2016. En total fueron 84 cistouretrografías; 54 mujeres, 21 hombres y 9 menores de edad. El promedio de edad de las mujeres fue de 58 años, de los hombres 62 años y de los menores de edad 6 años.

RESULTADOS

El diagnóstico más frecuentemente encontrado en las mujeres fue la incontinencia urinaria en 29 casos, tanto tipo 1 como tipo 2 (53% del total de mujeres), mientras que en los hombres fue la estenosis uretral con 15 pacientes (71% del total

de hombres) (**Cuadro 1**). En los menores de edad, tanto en niños como en niñas, el diagnóstico más prevalente fue reflujo vesicoureteral con 3 pacientes (33% del total de menores de edad) seguido de cistitis 1 e incontinencia 1 (11% cada uno del total de menores de edad) (**Cuadro 2**). El número de cistouretrografías reportadas como normales fue 9 (10% del total de pacientes).

DISCUSIÓN

La cistouretrografía miccional es el estudio inicial de muchas enfermedades del tracto urinario. Los hallazgos de este estudio son consistentes con los de la literatura que refiere que la patología obstructiva de origen postraumático es el diagnóstico más frecuentemente encontrado en hombres.²⁻³ Por otro lado la incontinencia urinaria por hipermovilidad del piso pélvico o de estrés es el diagnóstico más común en las mujeres sometidas a este estudio,⁴ confirmando

Cuadro 1. Afecciones urológicas más comunes diagnosticadas por cistouretrografía miccional en mujeres y hombres

Enfermedad	Mujeres	%	Hombres	%
Incontinencia tipos I y II	29	53	0	0
Cistitis	17	31	4	19
Estenosis uretral	0	0	15	71
Retención uretral	1	1.8	5	23
Cistocele	25	46	0	0
Reflujo vesicoureteral	1	1.8	2	9.5
Normal	4	7.4	1	4.7
Fístula	1	1.8	1	4.7

Cuadro 2. Afecciones urológicas diagnosticadas por cistouretrografía miccional en menores de edad

Enfermedad	Niñas	%	Niños	%
Cistitis	1	11	0	0
Normal	2	22	2	22
Reflujo vesicoureteral	2	22	1	11
Incontinencia	1	11	0	0

que la cistouretrografía es una herramienta muy útil en estos casos. En los niños el diagnóstico más común es el reflujo vesicoureteral seguido de la patología inflamatoria.⁴

Afecciones más frecuentemente encontradas por cistouretrografía miccional

Indicaciones

Las indicaciones más frecuentes según las guías del *American College of Radiology* (ACR) y de la *Society for Pediatric Radiology* (SPR)⁵⁻⁶ son:

1. Infecciones urinarias
2. Obstrucción urinaria
3. Disuria
4. Micción disfuncional
5. Hidronefrosis
6. Traumatismo
7. Incontinencia
8. Sospecha de anomalías congénitas de vías urinarias
9. Evaluación posquirúrgica del tracto urinario

Anatomía de la uretra masculina

La uretra masculina varía de 17.5 a 20 cm de longitud y se divide en anterior y posterior.²

Uretra anterior

- Se extiende desde el meato externo hasta el borde inferior del diafragma urogenital y se divide en uretra peneana y uretra bulbar
- La porción peneana termina en el glande, en su extremo distal se encuentra la fosa navicular

- La uretra bulbar comienza en el diafragma urogenital y termina en la unión penees-crotal

Uretra posterior

Se divide en uretra prostática y uretra membranosa.

- La uretra prostática mide 3.5 cm de largo aproximadamente y pasa a través de la próstata²
- El *veru montanum* se observa en la pared posterior de la uretra prostática como un pequeño defecto de llenado
- En el centro del *veru montanum* se encuentra el utrículo prostático, las glándulas prostáticas drenan directamente en la uretra prostática
- La uretra membranosa mide 1-1.5 cm de largo aproximadamente y termina en la cara inferior del diafragma urogenital² (**Figuras 1 y 2**)

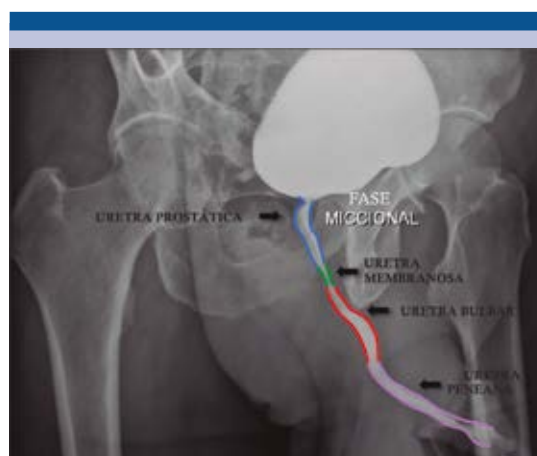

Figura 1. Radiografía oblicua izquierda transmiccional demarcando la anatomía de la uretra masculina normal.

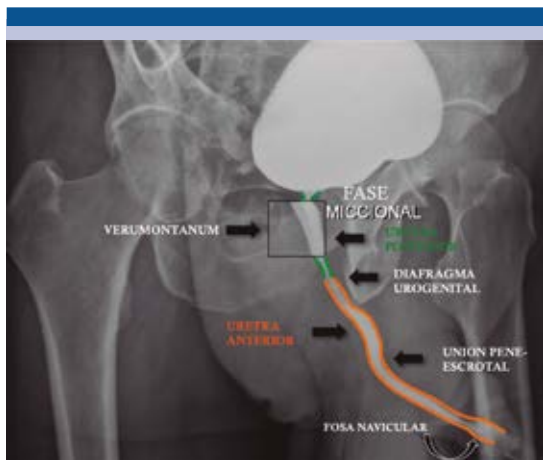


Figura 2. Radiografía oblicua izquierda transmiccional demarcando la anatomía de la uretra masculina normal.

Uretra femenina

- La vejiga urinaria debe situarse por encima de línea pubocoxígea, la cual se traza desde el borde inferior de la sínfisis del pubis hasta la última articulación coxígea. En condiciones normales la vejiga debe encontrarse por encima de esta línea⁷⁻⁸ (**Figura 3**)
- La uretra femenina mide aproximadamente 4 cm de largo y se extiende desde el cuello de la vejiga en la unión uretrovesical hasta el vestíbulo, donde se forma el meato externo entre los labios menores (**Figura 3**).

Técnica apropiada para la realización de la cistouretrografía miccional

Se debe explicar al paciente o a sus padres (en caso de ser un menor de edad) en qué consiste el estudio y las posibles complicaciones del mismo (consentimiento informado). La asepsia tanto de las manos del que realiza el procedimiento como de la zona de interés es fundamental. Luego se debe escoger el calibre y la sonda adecuada; en

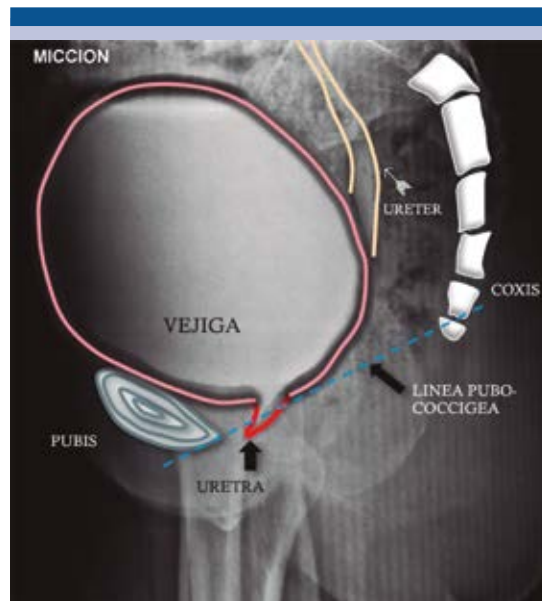


Figura 3. Radiografía de pelvis lateral demarcando la anatomía de la uretra femenina normal. Línea pubocoxígea (línea punteada).

el caso pediátrico se utilizan sondas de alimentación (5-8F) y en pacientes adultos 12-18F.⁷ La sonda se lubrica con lidocaína a 2% para su introducción a través de la uretra.

En los hombres la sonda se debe fijar a la altura de la fosa navicular inflando el balón con 1-1.5 mL de solución salina mientras que en las mujeres y en los niños se introduce hasta la luz de la vejiga y se fija, en las mujeres de igual manera pero en los niños no. El contraste utilizado debe ser un material hidrosoluble a base de yodo.²⁻⁵ La cantidad de contraste en el caso de los adultos es de aproximadamente 200-300 mL y en los niños se usa la siguiente fórmula para calcular su capacidad vesical:

- Mayores o iguales a un año de edad⁷ = $(\text{edad} [\text{años}] + 2) \times 30 = \text{mL}$
- Menores de un año de edad⁷ = $(\text{peso} [\text{Kg}] \times 7) = \text{mL}$



Proyecciones radiográficas

Anteroposterior simple de abdomen total en niños y centrado en la pelvis en los adultos: visualiza cuerpos extraños, calcificaciones y alteraciones óseas que en algunos casos pueden ser importantes para el diagnóstico como hemivértabras, raquisquisis y malformaciones costales ya que se asocian con malformaciones tipo cloaca.²

Anteroposterior de pelvis durante el inicio del llenado vesical: es de suma importancia ya que enfermedades como ureteroceles y tumores podrían no verse con la vejiga totalmente llena de contraste. En los niños el reflujo vesicoureteral que ocurre durante el inicio del llenado vesical tiene peor pronóstico que el observado con la vejiga llena o posmiccional.^{4,5}

Anteroposterior de pelvis con vejiga llena en posiciones decúbito y de pie con y sin Valsalva en mujeres adultas: es importante verificar mediante la fluoroscopia si existe reflujo vesicoureteral en esta etapa del estudio; además se deben valorar morfología vesical, paredes, defectos de llenado, capacidad de llenado y descenso del piso vesical²⁻⁷ (**Figura 4A**).

Oblicuas de vejiga (izquierda y derecha) a 45°: estudia los márgenes vesicales en busca de anomalías²⁻⁷ (**Figuras 4B-C**).

Proyecciones transmiccionales

Oblicuas de uretra en el hombre con sonda puesta (transmiccional de choque): las estenosis uretrales se hacen más evidentes durante la realización de esta maniobra⁸ (**Figura 4D**).

Oblicuas de uretra sin la sonda: evalúa la anatomía uretral en busca de anomalías²⁻⁷ (**Figura 4E**).

Anteroposterior de pelvis posmicción: una cantidad de residuo de material de contraste mayor de 30% luego de la micción se considera anormal. Se deben revisar los riñones mediante fluoroscopia para descartar la presencia de reflujo vesicoureteral sobre todo en niños.²

Proyección lateral durante la micción: esta proyección se debe realizar en las mujeres con sospecha de incontinencia urinaria para obtener los ángulos uretrales además de valorar el descenso vesical, también se utiliza en pacientes con sospecha de fístulas.

Estenosis uretral

Es la disminución del calibre uretral, en cualquiera de sus porciones, que causa dificultad u obstrucción del paso de la orina, generalmente por cicatrización de la uretra ocasionada por proliferación de colágeno y fibroblastos. Según la literatura las causas más frecuentes son secundarias a traumatismo directo por prostatectomía (radical y simple), cateterización uretral, resección transuretral de próstata, vejiga y valvas uretrales, cistoscopias, braquiterapia, cirugía de hipospadias, liquen escleroso, tumor uretral, fractura de cuerpos cavernosos, traumatismo perineal, fractura de pelvis e idiopática³ (**Figura 5**). La estenosis de la uretra anterior sólo es valorable durante la fase de llenado, mientras que las estenosis de la uretra posterior sólo se debe valorar durante las proyecciones transmiccionales.³

Algunos procesos inflamatorios de origen infeccioso (*Neisseria gonorrhoeae*, sífilis) también suelen ser causa de estenosis pero sólo en 3.7% de los casos.³ La estenosis uretral también puede deberse a hiperplasia prostática benigna ya que el aumento del volumen de la próstata ocasiona compresión extrínseca de la porción posterior de la uretra y es una causa muy común de estenosis³ (**Figura 5**).

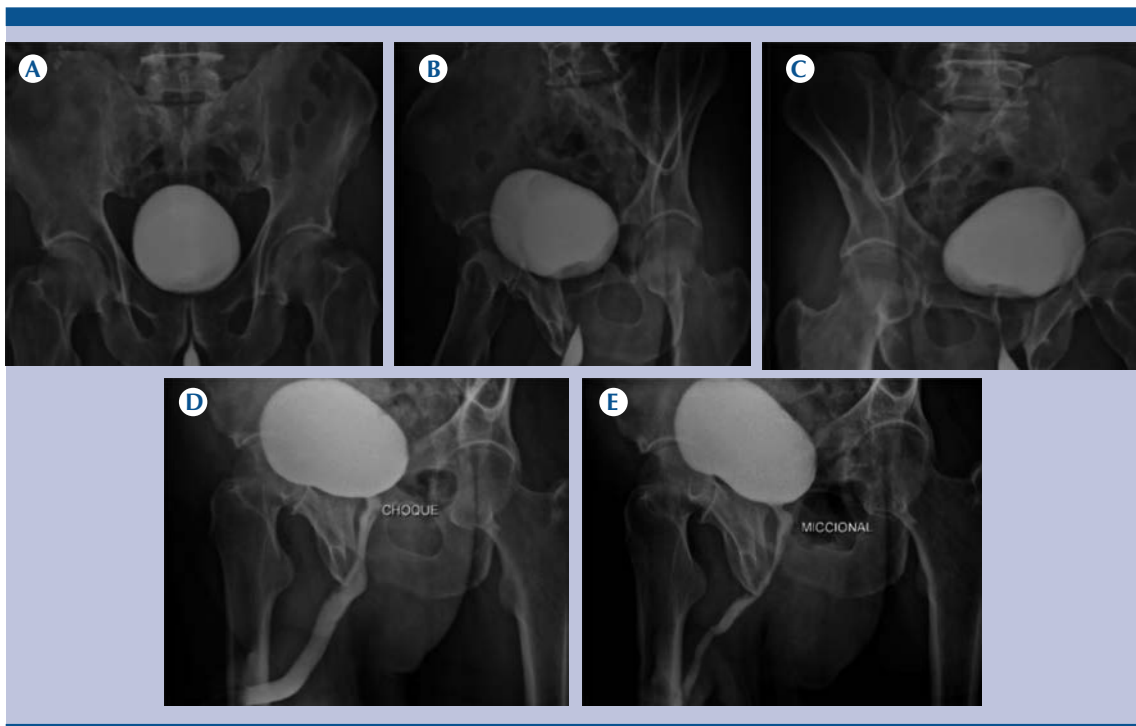


Figura 4. Proyecciones de cistouretrografía miccional normales. **A)** Vejiga llena AP. **B)** Oblicua derecha **C)** Oblicua izquierda **D)** Transmiccional de choque (con sonda) **E)** Transmiccional sin sonda.

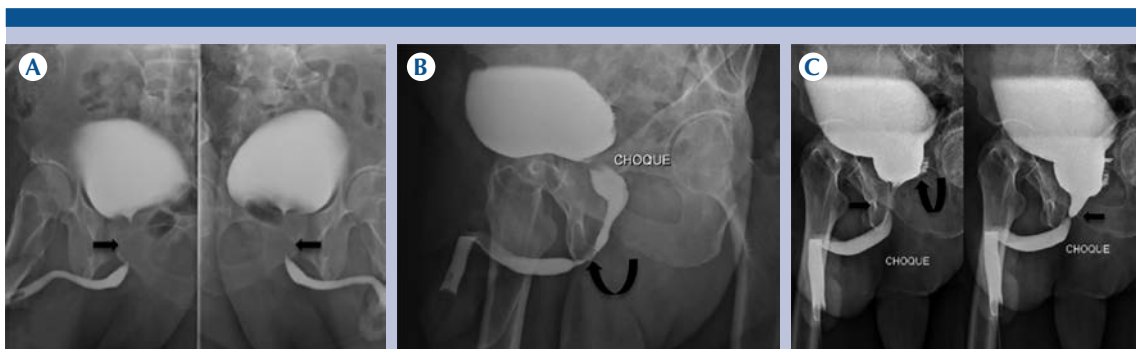


Figura 5. **A)** Estenosis de la uretra prostática. **B)** Estenosis de la uretra membranosa. **C)** Estenosis de uretra prostática (flecha) y reflujo de contraste en vesículas seminales (flecha curva).

Cistocele e incontinencia

Cuando la vejiga se encuentra en adecuada posición en la cavidad pélvica, tanto la vejiga

como el cuello vesical se encuentran por encima del piso pélvico (línea pubocoxígea). El piso pélvico es una estructura de músculos y tejido conectivo que da soporte y suspensión

a los órganos pélvicos y abdominales. Su principal componente es el músculo elevador del ano, un músculo que cubre la mayor parte de la pelvis.⁹

Durante la maniobra de Valsalva la presión intraabdominal aumenta, esto a su vez incrementa la presión vesical. La relajación del piso pélvico produce un descenso de la vejiga y del cuello por debajo del piso de la pelvis y causa incontinencia de estrés que se acentúa con el aumento de la presión abdominal (maniobra de Valsalva). La laxitud del piso pélvico y el defecto en los ligamentos que soportan la uretra conducen a una traslación y a una rotación de la misma, lo que causa hipermotilidad y fuga de orina con el esfuerzo.^{9,10}

Un descenso de la vejiga por debajo de la línea pubocoxígea de hasta 3 cm se considera cistocele leve, de 3-6 cm moderado y mayor de 6 cm severo⁸⁻⁹ (**Figura 6**). Los ángulos de inclinación uretral anterior y uretrovesical posterior nos ayudan a identificar el tipo de incontinencia, lo que es relevante para determinar un tratamiento adecuado.

Ángulo de inclinación uretral anterior: está formado por una línea que se traza desde el domo de la vejiga (punto más cefálico) y otra línea paralela a la uretra. Los valores normales se encuentran entre 15 y 30 grados. La hipermotilidad incrementa el ángulo por encima de los valores normales (**Figura 7**).

Ángulo uretrovesical posterior: se forma por una línea que se traza paralela al piso de la vejiga y otra línea paralela a la uretra. Los valores normales se encuentran por debajo de 125 grados. La hipermotilidad incrementa el ángulo por encima de los valores normales.¹⁰ La incontinencia por hipermotilidad o de estrés tipo 1 altera uno de los dos ángulos trazados (**Figura 8**) mientras que en la incontinencia por hipermotilidad o de es-

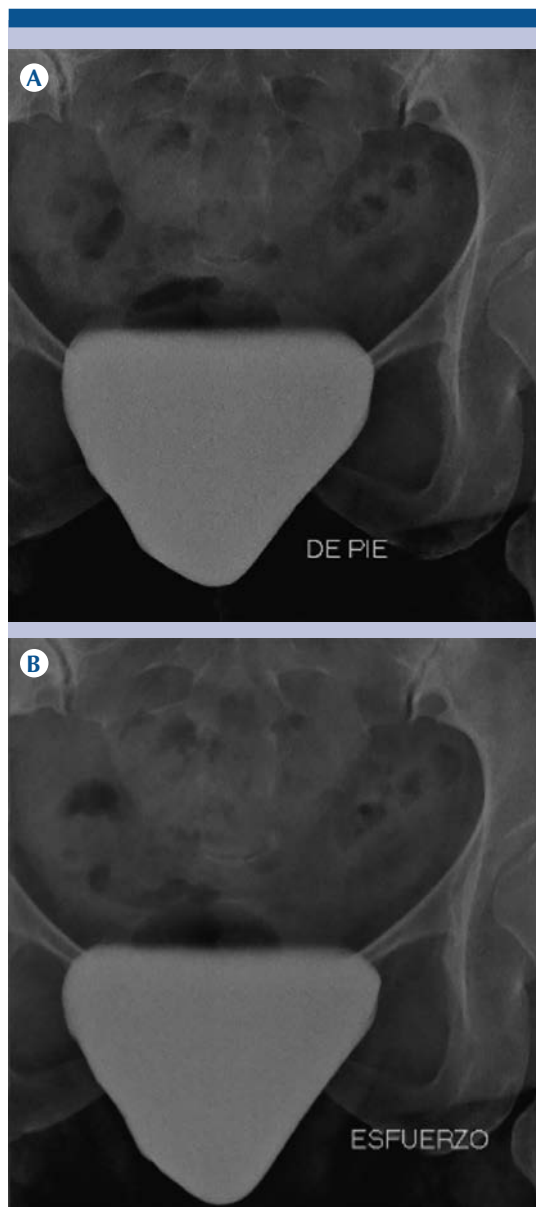


Figura 6. Radiografías de pelvis AP con vejiga llena con medio de contraste **A**) en reposo y **B**) durante la maniobra de Valsava que demuestran descenso vesical por debajo del borde inferior de la sínfisis púbica (cistocele grado III).

trés tipo 2 están aumentados los dos ángulos¹⁰ (**Figura 7**).

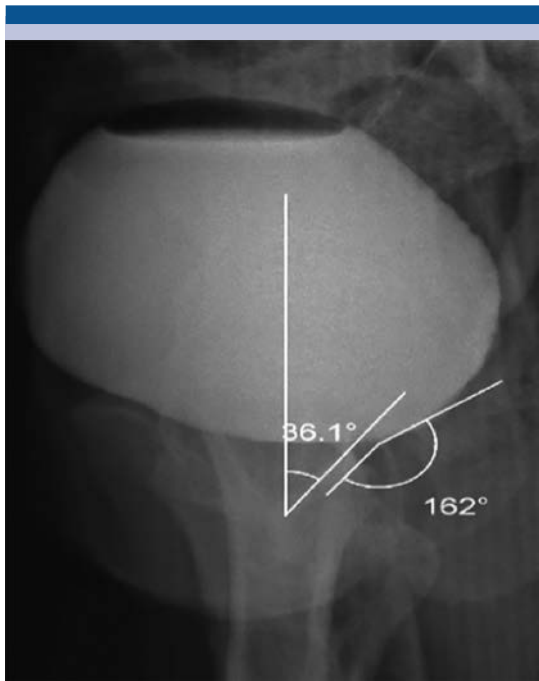


Figura 7. Alteración del ángulo de inclinación uretral anterior y uretrovesical posterior (incontinencia por hipermotilidad tipo II).

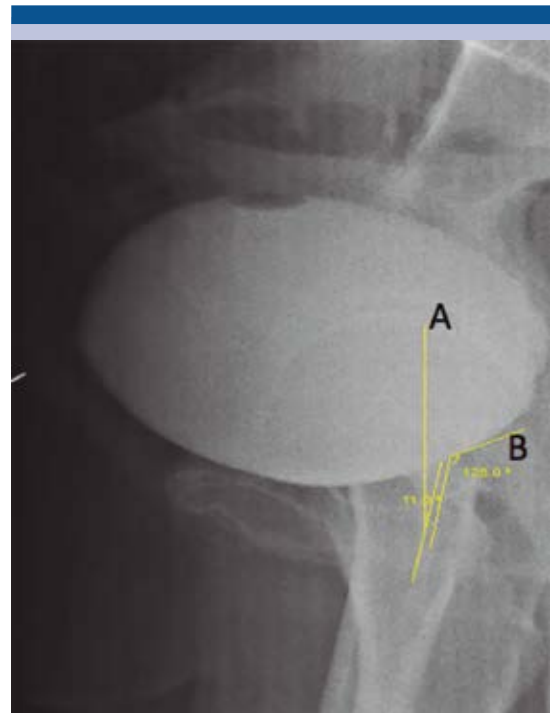


Figura 8. Alteración del ángulo uretrovesical posterior con ángulo de inclinación uretral anterior conservado. (incontinencia por hipermotilidad tipo I).

Fístulas del tracto genitourinario

Las fístulas del tracto genitourinario tienen presentación clínica, etiología y morbilidad muy diversas. Algunos factores de riesgo para la formación de fístulas del tracto urinario inferior con las estructuras adyacentes son: cirugía de cesárea, diverticulitis, neoplasias, radioterapia local y cuerpos extraños.¹¹ La comunicación anormal puede estar entre los propios componentes del sistema genitourinario o puede involucrar otros órganos, incluido los sistemas gastrointestinal, vascular, linfático y la piel.

Las fístulas se pueden clasificar en aquellas que involucran al sistema urinario superior (riñones, uréter), las que involucran el inferior (vejiga y uretra) y las que comprometen al sistema reproductivo (vagina y útero).¹¹ En la cistouretrografía

se puede observar el trayecto fistuloso entre los dos compartimentos (**Figuras 9 y 10**).

Reflujo vesicoureteral

Es un flujo anormal de orina que asciende de forma retrógrada desde la vejiga hacia el sistema urinario superior. Las causas pueden ser: una anomalía de la maduración de la unión vesicoureteral o un túnel submucoso corto del uréter, en la unión con la vejiga, alterando su función como válvula y ocasionando reflujo de orina.^{12,13}

- Estas alteraciones pueden ser aisladas o estar asociadas con anomalías congénitas (valvas uretrales posteriores y duplicaciones uretrales).¹³

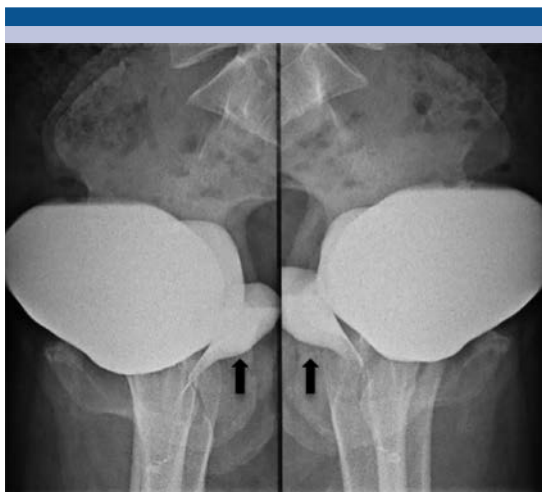

Figura 9. Radiografía lateral de pelvis donde se evidencia fístula vesicovaginal (flechas).

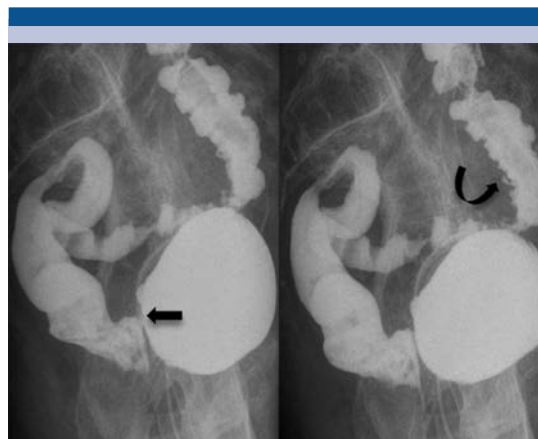


Figura 10. Radiografía lateral izquierda de pelvis con fístula vesicorrectal (flecha recta), colon descendente con opacificación del medio de contraste (flecha curva).

- El reflujo vesicoureteral predispone a infecciones urinarias y a su vez estas últimas conducen a falla renal.^{12,13}
- El procedimiento diagnóstico de elección para documentar al reflujo vesicoureteral y el grado del mismo es la cistouretrografía miccional.¹²⁻¹⁵
- El grado del reflujo se basa en el *International Reflux Committee Study*¹⁵ (**Cuadro 3, Figura 11**).

CONCLUSIONES

La cistografía es un método de estudio efectivo, de fácil acceso, bajo costo y mínimamente invasivo; a pesar de los avances en imagenología sigue siendo un método de imagen útil para algunas enfermedades del sistema genitourinario como la estenosis uretral masculina, la incontinencia urinaria por hipermotilidad y el reflujo vesicoureteral, entre otras. Por lo anterior es deber del radiólogo la correcta realización de la

Cuadro 3. Grados de reflujo vesicoureteral de acuerdo con las guías del *International Reflux Study Committee*

Grados de reflujo	Características
I	Solo hasta el uréter
II	Uréter, pelvis y cálices; no dilatación; cálices y fórnix normales
III	Uréter y pelvis renal con dilatación leve a moderada o tortuosidad, fórnix normales o con mínima dilatación
IV	Uréter, pelvis renal y cálices con dilatación moderada y tortuosidad. Obliteración completa del ángulo liso de los fórnix pero manteniendo las impresiones papilares en la mayoría de ellos
V	Gran dilatación y tortuosidad del uréter; gran dilatación de la pelvis renal y los cálices; las impresiones papilares no son visibles en la mayoría de los cálices

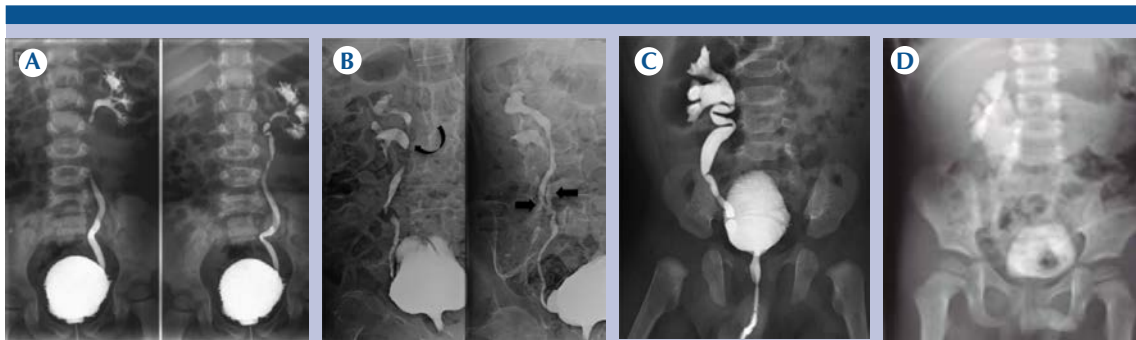


Figura 11. Cistouretrógrafías de diferentes pacientes con reflujo vesicoureteral: **A)** Grado II. **B)** Grado III que se asocia con doble sistema colector incompleto del lado derecho (flechas rectas y curva). **C)** Grado IV. **D)** Grado V.

técnica, así como el reconocimiento por imagen de dichas afecciones, dando así un diagnóstico más temprano que influirá de manera positiva en el tratamiento y en el pronóstico del paciente.

REFERENCIAS

- Jean J, Manyak M, Harisinghani M: Imaging in oncological urology ed (2). London Springer 2014, pp 40-45
- Kawashima A, Sandler C, Wasserman N y cols: Imaging of Urethral Disease: A Pictorial Review. *RadioGraphics* 2004;(24):195-S216.
- Cisneros R, Chávez M, Aragón A y cols: Estenosis uretral: etiología y tratamiento. Experiencia en el Centro Médico ISSEMYM. *Rev Mex urol* 2013;73(5):229-236.
- Robles J : La incontinencia urinaria. *An. Sist. Sanit. Navar.* 2006;29(2):219-232.
- Jequier S, Jequier J : Reliability of voiding cystourethrography to detect reflux. *AJR Am J Roentgenol.* 1989;153(4):807-10.
- Shaikh N, Rover M: Identification of children and adolescents at risk for renal scarring after a first urinary tract infection: a meta-analysis with individual patient data. *JAMA Pediatr.* 2014;168(10):893-900.
- Hoffman S. Fernbach K, Feinstein M: Pediatric Voiding Cystourethrography: A Pictorial Guide. *RadioGraphics* 2000;(20):155-168.
- Berna M, Berna S, Aparicio M: Urethrography in Men: Conventional Technique versus Clamp Method. *Radiology* 2009;(1):240-246.
- Roos J, Weishaupt D, Wildermuth S y cols: Experience of 4 Years with Open MR Defecography: Pictorial Review of Anorectal Anatomy and Disease. *RadioGraphics* 2002;(22):817-832.
- Mendez J : Radiología convencional de la incontinencia urinaria. *Clínicas Urológicas de la Complutense,* 2000;(8):103-115.
- Nam C, Raman S, Patel M y cols: Fistulas of the Genitourinary Tract: A Radiologic Review. *RadioGraphics* 2004;(24):1331-1352.
- Usabiaga I y cols: .Técnicas de imagen en el reflujo vesicoureteral. *Arch. Esp. Urol.* 2008 (61) 135-146.
- Gupta J Prrasd K, Goel S y cols. Pictorial essay: Congenital anomalies of male urethra in children. *The Indian Journal of Radiology & Imaging.* 2011;21(1):38-45.
- Berrocal T, Lopez P, Arjonilla A y cols: Anomalies of the Distal Ureter, Bladder, and Urethra in Children: Embryologic, Radiologic, and Pathologic Features. *RadioGraphics* 2002;(22):1139-1164.
- Berrocal T, Gaya F, Arjonilla A y cols: Vesicoureteral Reflux: Diagnosis and Grading with Echo-enhanced Cystosonography versus Voiding Cystourethrography. *Radiology* 2001;(221):359-365.